VOL. 34 N.º 4

ANAIS BRASILEIROS
DE
DERMATOLOGIA E SIFILOGRAFIA

DEZEMBRO DE 1959

DIREÇÃO

Diretor: ANTAR PADILHA GONÇALVES, Rio de Janeiro
Redator-chefe: F. E. RABELLO, Rio de Janeiro
Redator-secretário: CECY MASCARENHAS DE MEDEIROS, Rio de Janeiro

REDAÇÃO

ENNIO CAMPOS, Rio Grande do Sul
H. CERRUTI, São Paulo
OSWALDO G. COSTA, Minas Gerais

PUBLICAÇÃO TRIMESTRAL DA
SOCIEDADE BRASILEIRA DE DERMATOLOGIA E SIFILOGRAFIA

RIO DE JANEIRO BRASIL

A DOENÇA VENOSA COMEÇA

NOS CAPILARES

uma fórmula adaptada

PROVEINASE

VITAMINADA

estase venosa

opoliroterapia
flebotônico e
venoconstritora

fragilidade capilar

sinergia
vitaminada P e C

MIDY
1718
A SERVIÇO DA CLASSE MÉDICA
DESDE 1718

Fabricado no Brasil com licença especial dos LABORATOIRES MIDY, Paris, França - pelos
LABORATÓRIOS ENILA S. A. — RIO DE JANEIRO

DERMO-PLASTOL

PASTA POROSA

Ácido ortoxilbenzoico, oleos volateis de origem vegetal.

TRATAMENTO DOS ECZEMAS

ECZEMAS, ERITEMAS, RACHADURAS, QUEIMADURAS. HERPES. IMPETIGO.

CALMANTE, ANTIPRURIGINOSA, REDUTORA-QUERATOPLASTICA.

LABORATÓRIOS ENILA S. A. - RUA RIACHUELO, 242 - C. POSTAL 484 — RIO
FILIAL: RUA MARQUES DE ITU, 202 — SÃO PAULO

TRATAMENTO
DO
ACNÉ

Enxofre coloidal.
Hamamelis.
Óxido de titânio.

SACNEL

NÃO É GORDUROSO.
É DE EMPREGO AGRADAVEL

Uso externo

Enila

LABORATÓRIOS ENILA S. A. • RUA RIACHUELO, 242 • FONE 32-0770 • RIO

ARSENOTERAPIA

INTRAMUSCULAR

ACETYLARSAN

Óxi-acetilamino-fenilarsinato de dietilamina

SOLUÇÃO NEUTRA E ESTÉRIL
ALTO TEOR EM ARSÊNICO
AÇÃO ANALÉPTICA

SÍFILIS ADQUIRIDA OU CONGÊNITA

NEUROSSÍFILIS

ESPIROQUETOSES

AMEBÍASE

DERMATOSES DIVERSAS

ACETYLARSAN PARA ADULTOS

Caixas de 10 e de 100 ampolas de 3 cm^3 de solução a 23,6 %

ACETYLARSAN INFANTIL

Caixas de 10 e de 100 ampolas de 2 cm^3 de solução a 9,4 %

A marca de confiança

RHODIA

Caixa Postal 8095 — São Paulo, SP

R-154-155

NO TRATAMENTO DA SÍFILIS...

- Comodidade
- Eficácia
- Segurança
- Economia

BENZETACIL 2.400.000

simplifica e abrevia a terapêutica, pois basta uma injeção [1,2] na sífilis primária e secundária inicial e duas nas demais formas de sífilis!!!

1. Smith, C. A., e col.: Am. J. Syph., Gonor. & Ven. Dis, 38:136 (Março) 1954. 2. Moore, J. E,· Ann. Int. Med. 39:644 (Set.) 1953.

Indústrias Farmacêuticas

Fontoura-Wyeth S.A. F-W

Pioneira do progresso em antibióticos no Brasil

Nos Estados Unidos: **Wyeth Laboratories Inc. - Philadelphia**

No Brasil: **Indústrias Farmacêuticas Fontoura-Wyeth S. A. - S. Paulo**

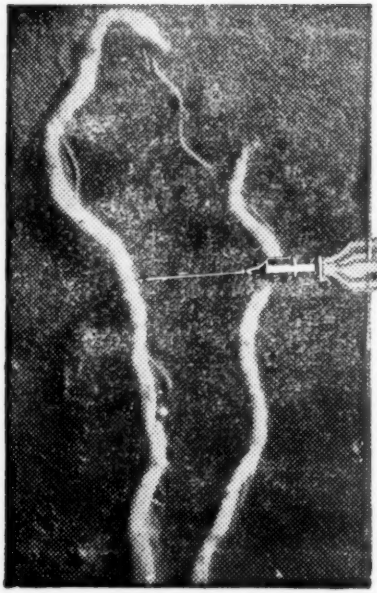

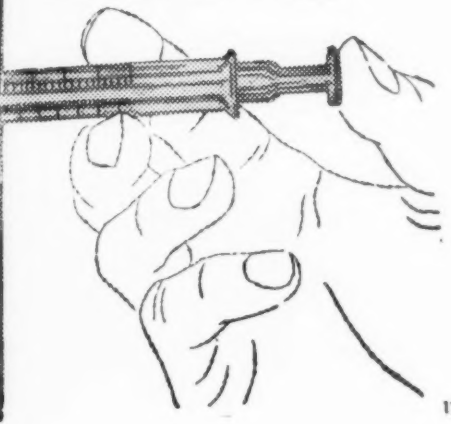

115.020

Anais Brasileiros de Dermatologia e Sifilografia
Caixa postal 389 — Rio de Janeiro

VOL. 34 DEZEMBRO DE 1959 N.º 4

A propósito de um caso de micose de Lutz de localização genital e de seu tratamento pela sulfametoxipiridazina

Enio Candiota de Campos

Dois aspectos interessantes da observação de um paciente portador de micose de Lutz levam-nos à presente divulgação: de um lado, a localização atípica de suas lesões, e, de outro, a pronta e favorável resposta a um novo composto sulfamídico de ação lenta — a sulfametoxipiridazina (*).

OBSERVAÇÃO DO PACIENTE

O paciente, baixado à 5.ª Enfermaria da Santa Casa de Pôrto Alegre (Clínica Dermatológica de Homens), foi-nos encaminhado pelo Prof. Clovis Bopp, já com o diagnóstico de micose de Lutz, a fim de ser empregado recente antibiótico antifúngico que acabávamos de receber, — o Amphotericin B.

A.A.D., de 40 anos, do sexo masculino, branco, casado, lavrador até 1953, marceneiro, em 1953 e 54, em seguida aposentado, natural de Taquara e residente em Canela, há 6 anos, ingressou na Enfermaria em 25-3-59.

Referiu que sua doença teve início 3 anos antes, por um carocinho avermelhado (sic), do tamanho da cabeça de pau de fósforo, situado sôbre a bôlsa escrotal, próximo à dobra peniano-escrotal do lado D, e assemelhando-se, conforme expressão do próprio paciente, a um "bicho berne". Surgiu com discreto prurido e o paciente espremeu por mais de uma vez, saindo escassa secreção aqüosa. Costumava passar álcool de vez em quando. Aos poucos, essa lesão inicial foi se estendendo para o lado D, produzindo discreta secreção e sempre pruriginosa. Costumava banhar com infusão de fôlhas de árvores e colocava fôlhas de eucalipto, salsaparrilha, couve e repolho sôbre as mesmas. Após um ano, notou, na dobra gênito-crural do mesmo lado, lesão como um carocinho (sic), também pruriginosa e que foi se estendendo para os lados. Continuou a usar, como de hábito, fôlhas de vegetais sôbre as lesões. Esta última alastrou-se mais para cima, começando o paciente a sentir dores nas áreas ocupadas pelas mesmas, dessa época em diante. Três meses antes de ingressar na Enfermaria, surgiram lesões idênticas no lado E do saco escrotal e na dobra gênito-crural E. Na região inguinal D surgiu também outra, que apareceu como uma "nascida de sangue" (sic), a qual sangrava com facilidade. Nessa mesma ocasião notou

---

Trabalho realizado na cátedra de Clínica Dermatológica da Faculdade de Medicina de Pôrto Alegre (Prof. Clovis Bopp).

Colaborador de Ensino da cátedra referida.

(*) Produto empregado: Midikel, fornecido gentilmente pelo Sr. Manoel da Costa e Silva, gerente da Filial de Pôrto Alegre dos Laboratórios Parke Davis Ltda.

as mucosas do lábio inferior e da bochecha E um pouco edemaciadas, onde percebeu algumas erosões.

Indagado, informou que não tinha tosse, o que sòmente surgiu após ter ingressado na enfermaria, e que sentia desde o aparecimento da doença dores episódicas ao nível das "cadeiras" (sic), acompanhadas de dores na região da bexiga.

Como hábitos referiu apenas o uso regular de cigarros de papel há 6 anos, e, anteriormente, o uso do fumo crioulo em palha de milho, preparada em casa por êle próprio.

O exame objetivo revelou, na ocasião da entrada, lesões ulcerosas, rasas e extensas, de superfície irregular e granulosas, em ambas as dobras gênito-crurais, atingindo até o períneo para traz, na dobra peniano-escrotal, na dobra da virilha D e uma lesão pequena na porção anterior do sulco bálano-prepucial. O prepúcio apresentava-se com edema duro, elefantiásico. Não foi encontrado infartamento ganglionar, nem outras manifestações clínicas de interêsse. As discretas lesões das mucosas dos lábios e da bochecha E, constatadas mais tarde, não foram observadas na ocasião do primeiro exame, ou passaram despercebidas. O paciente achava-se emagrecido e abatido, sem febre, apresentando 48.900 g. de pêso e 1m73 de altura.

Em face da presença de várias lesões ulcerosas perigenitais e uma genital, a primeira orientação diagnóstica foi no sentido de moléstia venérea.

A pesquisa dos corpúsculos de Donovan foi negativa por mais de uma vez. Também negativos foram os seguintes exames: pesquisa do bacilo de Ducrey, de treponemas, reação de Frei, sorodiagnóstico da lues e exame parasitológico das fezes.

Apesar da negatividade dos exames, mas dado o aspecto suspeito das lesões, como sendo de granuloma venéreo, foi iniciado o tratamento pela estreptomicina como terapêutica de prova, o que foi feito, sem resultado, durante mais de 30 dias.

Solicitadas novas pesquisas, o Prof. Pereira Filho constatou a presença de vários exemplares de *Paracoccidioides brasiliensis* nas lesões, resultado que logo após foi confirmado pelo exame histopatológico, feito pelo Dr. L.A. Fagundes, que revelou o seguinte quadro: "pele com moderada hisperceratose, paraceratose focal e acantose moderada; na derme superficial e porção média há uma infiltração granulomatosa em faixa, constituída por gigantócitos e microabcessos; vários gigantócitos contêm diversos exemplares de *Paracoccidioides brasiliensis*".

Encaminhado o paciente à nossa presença, para fins de tratamento, realizamos mais os seguintes exames complementares: hemo-sedimentação: 1.ª hora = 63, 2.ª hora = 102 e índice = 59; pesquisa do *Paracoccidioides br.* e do bacilo de Koch no escarro: negativas ambas; reação de Hanger: positiva (++); dosagem da uréia: 39.5 mg %; creatinina: 1mg53%; glicose: 85mg%; radiografia dos pulmões: lesões nodulares e fibrosas, disseminadas em ambos os campos pulmonares, principalmente nos dois terços superiores; enfisema pulmonar nos lobos inferiores; paquipleurite apical bilateral e aderências pleuro-frênicas bilaterais (17-7-59).

O exame objetivo constatou nessa ocasião, além das lesões perigenitais e genital descritas inicialmente (figs. 1 e 2), duas discretas lesões erosivas na mucosa do lábio inferior e uma na da bochecha E, ambas com aspecto mais residual. O exame do tórax revelou estertores crepitantes mais nítidos na base D.

Inicialmente, foi tentada a administração do Amphotericin B, que se tem mostrado arma terapêutica de grande valor nessa micose. Infelizmente, porém, o paciente não tolerou, pois nas duas vêzes em que foi praticada a sua administração, por via endovenosa lenta, gôta a gôta, apresentou, uma hora após, fortes calafrios, tremores, cefaléia e dores ao nível da região lombar, que obrigou a suspensão do medicamento.

Como o paciente já havia recebido o sulfisoxazol logo após a confirmação diagnóstica e tinha manifestado discretos sintomas de intolerância gástrica, embora já com sinais de melhora ao nível das lesões cutâneas, resolvemos empregar a sulfametoxipiridazina (Midikel), sulfa de ação lenta e que, por sua dosagem pequena, deveria ser melhor tolerada pelo aparelho digestivo.

TRATAMENTO — Iniciou, em 7-8-59, com 1 comprimido por dia, ou sejam 500mg. A partir do 5º dia, o paciente começou a acusar melhora das lesões cutâneas, que se apresentavam menos dolorosas, bem como das dores ao nível das regiões renais. No 10.º dia de tratamento, as lesões apresentavam aspecto bem melhor, com sua superfície menos úmida e menos granulosa em vários

Fig. 1 — Lesões ulcerosas da região inguinal e dobra gênito-crural do lado D.

Fig. 2 — Lesões ulcerosas da dobra gênito-crural e bôlsa escrotal do lado E e da dobra peniano-escrotal.

pontos, mas, em virtude de estar sentindo dores de cabeça e ao nível do hipocôndrio D, a medicação foi espaçada para 1 comprimido em dias alternados. A melhora continuou a se processar nitidamente, havendo algumas lesões em vias de cicatrização, como a da dobra da virilha D, porém, como o paciente se apresentasse muito anemiado em 25-8-59, a medicação foi mais uma vez espaçada para meio comprimido em dias alternados e prescrita medicação anti-anêmica. Uma semana após, em 2-9-59, como o hemograma não revelasse anemia muito acentuada e o paciente já apresentasse melhor coloração das mucosas, passou a tomar meio comprimido por dia, dose mantida por algum tempo.

Eis os aspectos clínicos involutivos anotados posteriormente: em 21-10-59, com exceção de uma área arredondada de 1 cm na dobra gênito-crural D, onde foi feita a segunda biópsia na ocasião e da lesão do sulco bálano-prepucial, as demais achavam-se completamente cicatrizadas; em 27-11-59, tôdas as lesões estavam cicatrizadas inclusive a do sulco bálano-prepucial; o estado geral era bom e o pêso era de 56.500 g; em 16-12-59, última vez que o examinamos, tôdas as lesões permaneciam cicatrizadas, bom estado geral, informando não ter tido mais as dores que sentia inicialmente nas regiões renais; nessa ocasião recomendamos que passasse a tomar meio comprimido em dias alternados, para, posteriormente, suspender completamente a medicação.

Com a regressão das lesões houve também melhora e regressão dos demais sinais e alterações patológicas, salientando-se que a reação de Hanger, de positiva (++) passou a negativa em 20-10-59 e assim se mantinha em 26-10-59; o índice de hemo-sedimentação baixou de 59 para 4.5, em 27-11-59; a última contagem de eritrócitos revelou 5.080.000 por mm^3; o exame histopatológico, feito em 21-10-59, na única lesão ainda não totalmente cicatrizada, revelou um epitélio ulcerado com infiltrado granulomatoso, onde não foram identificados fungos; a última radiografia mostrou, em 20-10-59, acentuada redução do componente exsudativo das lesões, desenhando-se, mais claramente, uma imagem clara, ovóide, no campo infraclavicular externo D, ao mesmo tempo que se nota maior grau de retração lobar D.

Queremos ressaltar, ainda, nesta observação, o contrôle da concentração da sulfametoxipiridazina no sôro do paciente, realizado no Instituto de Pesquisas Biológicas pelo Dr. Ernesto Schmidt, que revelou bons níveis terapêuticos, mesmo com as doses baixas de meio comprimido por dia; o que está um pouco aquém das dosagens terapêuticas médias recomendadas, que oscilam em tôrno de 500mgs por dia. Nosso paciente apresentou as seguintes concentrações: 7mg42% em 16-9, 5mg5% em 20-10, 6mg75% em 26-11 e 11mg47% em 16-12, período em que recebeu sempre meio comprimido por dia. Êsses níveis estão dentro da faixa de concentração terapêutica considerada ótima, a qual vai de 5 a 10 mg%. A taxa de concentração na urina também foi realizada, tendo mostrado, em 28-11-59, uma cifra de 4mg99%, ou seja uma eliminação de 89mg80 em 24 horas.

COMENTÁRIOS

A localização inteiramente invulgar de lesões iniciais ou aparentemente iniciais de micose de Lutz ao nível das regiões perigenitais e genital (fig. 1 e 2) constitui o primeiro aspecto singular a ser destacado na apreciação desta comunicação.

O comprometimento genital pròpriamente dito tem sido raras vêzes assinalado. Com exceção da observação de Fava Netto e Del Negro (1), que constitui o primeiro e talvez o único caso de localização genital diagnosticado em vida, os demais, em número bem pequeno, foram diagnosticados quer por meio de necrópsias, quer através de biópsias testiculares depois de diagnosticada a moléstia em outros órgãos ou sistemas.

Constituiu, assim, um achado incomum as lesões encontradas no paciente estudado e um caso de difícil diagnóstico, principalmente quando os sinais clínicos eram constituídos apenas das lesões perigenitais e genital.

Não caberia discutir nesta simples comunicação o fato de se tratar ou não de lesões iniciais e primitivas ao nível do tegumento

cutâneo, pois é sempre difícil tal afirmativa. No caso em aprêço, embora fôssem as lesões cutâneas as primeiras e únicas manifestações clínicas evidenciadas, o paciente apresentou, por ocasião do exame objetivo, comprometimento pulmonar revelado pelo exame radiológico, e, como é sabido que a sintomatologia pulmonar é silenciosa no início, passando comumente despercebida aos próprios pacientes, é temerária a afirmação do comprometimento cutâneo primitivo.

Ainda com referência às mesmas lesões e na hipótese de serem primitivamente cutâneas, caberia comentar o fato de se tratar de inoculação direta do parasito através de alguma solução de continuidade (traumatismo ou não) ou de contaminação secundária de uma lesão anterior qualquer, por meio das fôlhas de vegetais constantemente usadas pelo paciente desde o aparecimento da primeira lesão, hábito êste muito freqüente entre a nossa gente do campo.

O outro aspecto julgado de interêsse nesta comunicação refere-se à terapêutica.

A medicação sulfonamídica, principalmente o sulfatiazol, a sulfadiazina, a sulfamerazina e o sulfisoxazol, vem sendo empregada com indubitável ação favorável na micose de Lutz, embora apresente inconvenientes como certas intolerâncias, principalmente gástricas, necessidade de administração de várias doses diárias, inclusive à noite, a fim de manter eficientes níveis sangüíneos, e possibilidade de recidiva próxima logo após a suspensão da medicação.

Um novo medicamento — o Amphotericin B — já está sendo empregado nesta micose por investigadores nacionais, como Lacaz e Sampaio (2) e Miranda e Machado Filho (3) e por nós (observações ainda não publicadas), com bons resultados, embora seu emprêgo apresente algumas dificuldades em face da sua administração lenta, por via endovenosa, gôta a gôta, exigindo hospitalização e assistência médica acurada.

O emprêgo de uma sulfa de ação lenta para o nosso paciente, que não estava tolerando muito bem o sulfisoxazol e que não havia suportado o Amphotericin B, pareceu-nos de boa indicação. Embora até aquêle momento desconhecêssemos qualquer publicação nesse sentido, resolvemos empregar a sulfametoxipiridazina usada recentemente nas clínicas urológicas.

Os resultados obtidos desde o início levaram-nos à divulgação desta observação.

Já estávamos com o presente trabalho completado quando lemos a interessante publicação de Padilha Gonçalves (4), que apresenta com sucesso e divulga, pela primeira vez, o tratamento eficiente de um caso de micose de Lutz pela sulfametoxipiridazina.

O nosso paciente reagiu prontamente a essa medicação, que foi muito bem tolerada, tendo curado totalmente suas lesões e sintomas clínicos, num período relativamente rápido. As demais alterações observadas, como hemo-sedimentação elevada e reação de Hanger (++), voltaram ao normal em pouco tempo.

A concentração sangüínea da sulfametoxipiridazina, controlada periòdicamente, manteve-se, mesmo com dosagens de 250 mg por dia, sempre acima de 5mg%, cifra esta considerada em média como a ideal (5).

Cabia-nos, assim, divulgar mais êste agente terapêutico eficaz para a micose de Lutz, cuja incidência em nosso Estado vem aumentando significativamente, atingindo, inclusive, trabalhadores das cida-

des. Atualmente, já se encontram sob o mesmo tratamento mais 5 doentes, que estão tolerando perfeitamente a medicação.

Urge que maior número de observações, por parte de outros investigadores, venha confirmar a ação dêste medicamento, que já apresenta algumas vantagens sôbre as demais sulfas, como boa tolerância e simplicidade de administração, pois requer um comprimido por dia, inicialmente, e, mais tarde, apenas meio comprimido diário como tratamento de manutenção.

Como afirma Padilha Gonçalves (4), é preciso ainda que se verifique a capacidade do medicamento de curar definitivamente ou não esta micose, o que ainda não foi conseguido com as medicações anteriores, as quais, uma vez interrompidas, podem motivar a sua recidiva.

RESUMO

O A. apresenta a observação de um caso de micose de Lutz de localização atípica, ao nível das regiões perigenitais e genital, tratado com sucesso com nova sulfa de ação lenta, — a sulfametoxipiridazina.

Faz inicialmente comentários sôbre a raridade da localização e seu modo de aparecimento.

A medicação, empregada inicialmente na dosagem de 500mg (1 compr.) por dia, passou mais tarde para 250mg diários, como dosagem de manutenção.

A concentração sangüínea desta sulfa, verificada mensalmente, manteve-se sempre acima dos níveis terapêuticos considerados ótimos.

A tolerância foi muito boa e o paciente ficou curado de tôdas as suas lesões.

BIBLIOGRAFIA

1 — Fava Netto, C., e Del Negro, G. — Localização testículo-epididimária da blastomicose sulamericana. Rev. da A.M.B., 1:210, 1954.

2 — Lacaz, C.S., e Sampaio, S.A.P. — Tratamento da blastomicose sulamericana com anfotericina B (resultados preliminares). Rev. paul. med., 52:443, 1958.

3 — Miranda, J.L., e Machado Filho, J. — Considerações em tôrno da blastomicose sulamericana. Sôbre a ação do amphotericin B. Hospital, Rio de Janeiro, 56:93, 1959.

4 — Padilha Gonçalves, A. — Tratamento da blastomicose sulamericana pela sulfametoxipiridazina. Hospital, Rio de Janeiro, 56:747, 1959.

5 — Padilha Gonçalves, A. — Estudo das concentrações sangüíneas das sulfonamidas no decurso do tratamento da blastomicose brasileira. Hospital, Rio de Janeiro, 29:875, 1946.

Endereço do autor: rua Quintino Bocaiuva, 1394 (Pôrto Alegre).

Artigo especial

Terapêutica pelos corticoesteróides nos estados de emergência

Fausto Gayoso Castelo Branco

Já tinha sido motivo de cogitação aqui, no nosso Serviço, uma conduta terapêutica eficiente e pronta para os casos de emergência ou de acidentes que surgem na rotina do nosso trabalho, num serviço dermatológico, particularmente.

Fomos encontrar nos "Archives of Dermatology" um trabalho de autoria do Dr. Ralph Luikart (1), da Califórnia, sôbre o assunto. Êle relaciona alguns casos mais freqüentes, de emergência, dermatológicos ou não, descrevendo e relembrando sinais de sintomas clínicos.

O autor, por certo, chama a atenção para os estados de urgência, porque êles surgem, muitas vêzes, decorrentes de estados dermatológicos, casos de alergia, choque anafilactóide, etc.; outras vêzes, de vários tipos de reações que ocorrem após uma injeção de antibiótico, medicamentos associados a frações protéicas, vacinas, e, especialmente, após o emprêgo de certos anestésicos.

1) — Reação anafilactóide
2) — Alergia
3) — Ataque epilético
4) — Estado de síncope
5) — Agentes esclerosantes
6) — Choque
7) — Reação por absorção do anestésico local

---

1) — A reação anafilactóide surge, no mais comum das vêzes, após uma injeção, cujo conteúdo leva incorporada uma proteína.

Sinais: os sinais clínicos incluem vômitos, diarréia, queda da pressão arterial, cianose e perda da consciência.

Terapêutica: corticoesteróides — Epinefrina (adrenalina).

2) — Alergia — vários agentes etiológicos podem determinar um estado agudo de alergia e sabemos de casos verdadeiramente graves.

Trabalho do Departamento de Dermatologia da Policlínica Geral do Rio de Janeiro (Chefe: Prof. J. Ramos e Silva).

Assistente encarregado da Secção de Cirurgia Dermatológica: Dr. Fausto Gayoso Castelo Branco.

Sinais: desde o espasmo brônquico até a urticária e o edema angioneurótico.

Terapêutica à base de antiestamínicos e corticoesteróides.

3) — Ataque epilético pode surgir quando o doente é tomado de qualquer emoção ou sem nenhuma provocação; algumas vêzes tem uma sintomatologia que precede (aura epilética).

Terapêutica à base de barbitúricos, sem excluir os corticoesteróides.

4) — Síncope é o que mais ocorre, e deve fazer-se o diagnóstico preciso com outras causas de perda de consciência.

O estado de síncope ocorre em pessoas altamente suscetíveis. Às vêzes pode ser precipitado por uma leve provocação.

Surge um distúrbio vasomotor e, conseqüentemente, um inadequado retôrno do sangue ao coração. Resulta disto uma anoxia cerebral e perda de consciência.

Sinais: inconsciência, palidez e transpiração.

Tratamento: sais aromáticos, amônea e corticoesteróides.

5) — Agentes esclerosantes. Aqui as reações são do tipo anafilactóide, com os mesmos sinais e terapêutica. Medicação como Etamolim.

6) — Choque é um distúrbio muito severo, determinado por um aumento da permeabilidade capilar com evasão do plasma sangüíneo.

Sinais: prostação, palidez, pulso filiforme. Aqui, todavia, o paciente conserva o estado de consciência ou semiconsciência.

Terapêutica: estimulantes cardíacos e circulatórios; a oxigenoterapia; corticoesteróides.

7) — Reação por absorção do anestésico. A absorção do anestésico no local injetado pode ser tão rápida que exceda a qüota destruída. Geralmente esta possibilidade é menos freqüente porque há uma total soma de fatôres que promovem a eliminação.

Sinais: a sintomatologia aqui é bifásica. Na 1.ª fase há excitação, palidez, subida da pressão arterial, bradicardia, polipnéia e hiperpnéia, náuseas, vômitos, tremores e convulsões. A 2.ª fase é caracterizada pela queda da pressão arterial, taquicardia, depressão respiratória, coma e morte.

Tratamento: um manguito constritor no local da anestesia, utilizando o próprio manômetro, injeções de tionembutal e corticoesteróides.

Desde 1949, quando se iniciou o emprêgo da cortisona, de dia para dia vem sendo ampliado o seu emprêgo. Ultimamente, tem-se utilizado em grau progressivo contra vários estados mórbidos agudos e sub-agudos. Os resultados no tratamento das afecções agudas e alarmantes são tão extraordinárias que se admite um verdadeiro "prodígio cortisônico".

Os hormônios corticoesteróides são utilizados em terapêutica por 2 razões distintas:

a) para compensar um déficit hormonal como na enfermidade de Adson, chamando-se terapêutica substitutiva; e
b) para desenvolver, em tecidos, efeitos outros, quando administrados em qüota excessiva.

Com um caráter totalmente inespecífico obteremos diversas ações: freia a inflamação, a exudação e a proliferação, protegendo todos os tecidos contra a ação das toxinas.

O emprêgo do hormônio não pode constituir, tampouco, em nenhum caso, uma terapêutica causal, embora mantenha decisiva importância em certos estados, ajudado, às vêzes, por outra terapêutica, agindo como medicação de urgência. Nestes casos de urgência, quando desejamos fazer frente a uma situação de perigo, só nos interessam as vias intramusculares e endovenosas. Esta última, preferentemente, visto que, em certos casos, a circulação não é boa e não se dá a absorção medicamentosa em tempo oportuno.

Para aplicação intravenosa temos a Prednisolona (25 mg por 1 cc), que se pode aplicar na veia ou na artéria, utilizando-se duas empôlas, ou sejam, 50 mg. Outro produto, a hidrocortisona, 100 mg, também pela mesma via.

Ação dos corticoesteróides:

Freia a inflamação, a exudação e a proliferação, protegendo tecidos contra toxinas.

Efeitos:

1) Decisivo ou morbicida
   - Dermatites em que se pode afastar o agente causal (ex.: dermatite de contato, farmacodermia, ides, etc.

2) Paliativo ou morbstático
   - de ordem médica
     - a) prolongar a vida;
     - b) restituir o indivíduo às atividades usuais; e
     - c) debelar acutisações de dermatoses crônicas.
   - de ordem social ou psíquica
     - a) numa dermatose crônica, em que o paciente necessita apresentar-se em uma solenidade ou ato público; e
     - b) dar ao paciente crônico um estado de acalmia.

3) Medicação de urgência

R E S U M O

O autor relacionou casos de emergência que surgem rotineiramente, apresentando uma terapêutica eficiente para cada um dos estados de urgência, dermatológicos ou não, descrevendo sinais e sintomas clínicos.

C I T A Ç Ã O

1) — LUIKART, Ralph: The treatment of emergencies — A.M.A. Arch. of Dermat., 80:294(set.),1959.

Boletim da
Sociedade Brasileira de Dermatologia e Sifilografia

Sessão de 26 de novembro de 1958

Iniciando a sessão, o Sr. Presidente põe em relêvo o esfôrço do Serviço de Dermatologia do Hospital dos Servidores da Prefeitura, através do seu chefe, Dr. Glyne L. Rocha, e dos seus assistentes, pela colaboração com grande número de casos interessantes e bem estudados. Informa haver recebido correspondência do Prof. Latapi, comunicando a apresentação de duas comunicações sôbre a dermatologia no Brasil.

Foram apresentadas propostas, para sócio correspondente, dos Drs. Blas Losa Camacho, Professor ajudante de Dermatologia da Universidade do México; Juventino Gonzalez Benavides, Professor de Dermatologia da Universidade Nuevo Leon; e Ismael Mario Pomposielo, docente livre de Dermatologia, da Faculdade de Medicina de Buenos Aires. Foram tôdas unânimemente aprovadas.

O Sr. Presidente volta a tratar da mudança do nome da Sociedade, com a supressão do vocábulo sifilografia. Os Drs. Glyne L. Rocha e M. Rutowitsch sugerem a transferência do assunto para a sessão de dezembro, com o que concorda o Sr. Presidente.

O Dr. Jarbas A. Pôrto propõe que a reunião de dezembro seja antecipada para o dia 17, em face dos festejos natalinos. A proposta é aprovada.

ORDEM DO DIA:

AMILOIDOSE CUTÂNEA ACROMIANTE — DR. JARBAS A. PÔRTO

R. P., branca, brasileira, de 69 anos, viúva. Há 30 anos sofre de prurido intenso, iniciado com localização nas pernas e se estendendo por quase todo o corpo. Alguns anos após o aparecimento do prurido, observou manchas hipercrômicas, pápulas e áreas de acromia. Pais falecidos de causa ignorada. Tem 8 irmãos, 7 com paradeiro ignorado e 1 sadio. Não sabe informar sôbre dermatose igual à sua em membros da família. Teve 14 filhos, dos quais 10 vivos e sadios e 4 falecidos de causas ignoradas. Nega doenças anteriores. Não há passado alérgico, familiar ou pessoal. Espôso falecido de causa ignorada.

Exame dermatológico: pele xerótica, em tôdas as zonas atingidas pela dermatose, e sinais de degeneração senil, na face. Numerosas escoriações, puntiformes ou lineares, no dorso e nos membros inferiores. Pernas: lesões de foliculite furunculóide, extensa área leucomelanodérmica com processo de liquenificação vulgar, verrucosa em algumas zonas, e mostrando lesões hipercrômicas puntiformes, de localização folicular, cercadas por acromia, dando ao conjunto aspecto mosqueado. Esta leucomelanodermia é mais acentuada no plano anterior das pernas. Nos seus limites, identificam-se lesões papulosas, escamosas, hemisféricas, com tendência à disposição moniliforme. Existência de pêlos hipertróficos, cortados rente à implantação. Coxas: nota-se na sua face anterior, papulização miliar, em disposição moniliforme, intercalada por pele aparentemente normal, em fundo hipercrômico. Estas lesões se estendem às demais faces das coxas, observando-se aspecto leucomelanodérmico nas faces externa

e posterior. O processo de liquenificação está presente na área leucomelanodérmica, propagando-se às regiões glúteas. Membros superiores: aspecto de liquenificação vulgar difusa, mais intensa nas faces externa e póstero externa dos antebraços, onde está presente a leucomelanodermia. Existem lesões papulosas, com hipercromia e disposição moniliforme das pápulas. Tronco: apresenta o mesmo tipo de lesões, na parte superior do dorso, estendendo-se aos ombros, ao pescoço, às regiões infraclaviculares, peitorais e esternal. Em algumas áreas, como joelhos e tronco, a péle está espessada e com aspecto de casca de laranja. Observa-se acromia numular na face ântero-interna da perna esquerda e na região supramaleolar interna esquerda.

Exames complementares: radiografia do tórax: normal; bioquímica: dosagem de uréia, glicose e colesterol: dentro dos limites da normalidade; prova de Nomland, usando 0.8 cc subcutâneos e 0.2 cc intradérmicos de solução de vermelho Congo, a 1%, em área acrômica da perna esquerda: coloração vermelho difusa, em área de 20 cm x 12 cm, mais acentuada em tôrno do pontilhado hipercrômico. Esta mancha persistiu, durante 15 dias, observando-se apagamento progressivo das áreas acrômicas e, depois, das áreas em tôrno das manchas. Prova de Bennhold: absorção de 24% de vermelho Congo em solução a 1%. Histopatologia: pele de área infiltrada com vermelho Congo (perna): amiloidosis cutis. Pele da face anterior da coxa direita: amiloidosis cutis.

O autor justifica o qualitativo de acromiante em contraposição a ciscrômica, leucomelanodérmica e mosqueada. Pretende, com isso, chamar a atenção para o fato de ser semelhante, em sua morfologia, ao prurido acromiante.

COMENTÁRIOS:

Dr. Glyne L. Rocha — Sugere que se denomine amiloidose discromiante, pois, além de acromia, há hipercromia.

Dr. Jarbas A. Pôrto — Agradece a sugestão do Dr. Glyne L. Rocha, justificando a preferência pela denominação empregada.

LÍQUEN PLANO ATRÓFICO CIRCINADO — DR. EDSON A. DE ALMEIDA

F.S.C., de 14 anos, branca, brasileira. Há dois anos é portadora de dermatose que se iniciou com a eclosão de manchas róseo-esbranquiçadas, de centro escamoso e rodeadas por orla queratósica, de contôrno irregular. Notam-se, na face externa do braço direito, lesões circinadas e policíclicas, de bordos constituídos por orla queratósica, de coloração esbranquiçada e centro atrófico, de coloração rósea, com escamas aderentes. Ao longo do braço e do antebraço evidencia-se a presença de lesões pápulo-queratósicas foliculares.

Histopatologia: acentuada hiperqueratose e atrofia do corpo mucoso de Malpighi, com atrofia da camada granulosa e liqüefação da basal, na grande extensão da parte central do corte. Edema acentuado do córion, com vasodilatação, infiltração linfocitária e de melanóforos, na parte inferior do córion, distribuído em faixa. Cones queratósicos, sem paraqueratose, nas extremidades do corte, onde a estrutura da epiderme está mais conservada. Derma, nos 2/3 inferiores, e hipoderma, normais.

COMENTÁRIOS:

Dr. A. Padilha Gonçalves — Declara não estar de acôrdo com o diagnóstico. É de parecer que se trata de poroqueratose de Mibelli, inclusive pelo aspecto da histopatologia.

Dr. César A. Chiaffitelli — Concorda com o Dr. A. Padilha Gonçalves.

Dr. Jarbas A. Pôrto — Esclarece que êste caso, quando apresentado na reunião clínica, levou a maioria dos presentes a diagnosticar poroqueratose de Mibelli. Acha, contudo, que se justifica o diagnóstico de líquen plano e atrófico. Tece considerações sôbre o aspecto histopatológico de ambos.

Drs. Glyne L. Rocha e *A. Carlos Pereira* — Concordam com o diagnóstico de poroqueratose de Mibelli.

Dr. Edson A. Almeida — Declara ter considerado os quadros — histológico e clínico — compatíveis com o diagnóstico de líquen plano atrófico circinado, sobretudo pelo tipo de infiltrado linfocitário, na parte superior do córion, associado a acentuada atrofia da epiderme. O diagnóstico de poroqueratose de Mibelli implicaria na existência de tampões córneos, com paraqueratose. Informa que vai proceder a cortes seriados para melhor esclarecimento, voltando, depois, a nova apresentação do caso.

DERMATOMIOSITE EM CRIANÇA — Dr. Jarbas A. Pôrto

R.M.R.C., branca, brasileira, de 4 anos e oito meses de idade. Segundo informação de sua mãe, teve uma convulsão febril aos 11 meses de idade, ficando inconsciente durante meia hora. Aos 3 anos ficou estrábica e, com exceção de resfriados mais ou menos freqüentes e "coqueluche" (sic), não tem tido doenças importantes. Desde os 4 anos que se queixa de dores ósseas e articulares e, há dois meses, tem tido dificuldade para subir escadas e fletir o tronco. Cai freqüentemente. Há alguns meses, apresenta manchas eritematosas nos joelhos, nos cotovelos, nas articulações dos dedos das mãos e nos maléolos. Há dois meses que se mostra apática, inapetente e perdeu 2 kgs.

Exame dermatológico: eritema moderado e discreto edema das pálpebras, em ambos os olhos. Eritema vinhoso, atrofia, finas teleangiectasias ou ceratose folicular, em pequenas placas, nas faces de extensão das articulações dos joelhos, dos cotovelos, metacarpofalangeanas, interfalangeanas de vários dedos e nos pavilhões auriculares. Músculos da região dorsal, das pantorrilhas e dos braços, dolorosos à palpação. Impotência da musculatura cervical e impossibilidade de fletir o tronco, a partir da posição de decúbito dorsal, bem como dificuldade de rolar sôbre si, a partir da mesma posição.

O exame geral revelou, apenas, discreto aumento de volume dos gânglios submaxilares e submentoniano; reflexos patelar e aquileu diminuídos. P. max. 98, p. min. 60, pulsações 110. A paciente foi examinada nas clínicas: oftalmológica (Dra. Edith Schreiber), a qual verificou a existência de estrabismo convergente alternante; otorrinolaringológica (Dr. Sylvio Mello), com resultado normal; e cirúrgica (Dr. Sanches), onde foi procedida a biópsia do músculo grande dorsal e da musculatura da goteira vertebral.

Exames complementares: hemograma: normal; hematócrito: 39; hemossedimentação: 1.ª h 80mm, 2.ª h 115mm; exame de urina: ausência de alterações importantes, exceto vestígios de glicose; bioquímica: creatinina, 0.9 mg%; uréia, 20 mg%; glicose, 83 mg%; proteínas totais, 7.25 g%; albumina, 3.78 g%; globulina, 3.47 g%; relação A/G 1.00; mucoproteínas, 9.5 mg%; hemocultura, negativa; ovo-helmintoscopia de fezes, negativa; radiografia do tórax, normal.

Histopatologia de fragmento de músculo grande dorsal: fragmento de músculo estriado, mostrando áreas com fibras musculares dissociadas por edema, com perda, parcial ou total, das estrias transversais e basofilia; fragmentação e degeneração vacuolar de fibras musculares; focos de infiltração linfocitária, em tôrno de vasos congestos, com hiperplasia endotelial; diagnóstico: dermatomiosite.

Catamnese: durante a internação, a paciente apresentou surtos de temperatura subfebril de 37.5°C, com alternância de discretas melhoras e pioras do quadro clínico. Não tem apresentado resultados apreciáveis o tratamento com doses pequenas de corticoesteróides.

DERMATOMIOSITE NA INFÂNCIA — Drs. Glyne L. Rocha e Itamara Meilman

S.M.S., de 10 anos de idade, branca, brasileira. Queixa-se de dificuldade em certos movimentos dos braços e de temperatura acima de 37°C. A doença teve início em abril de 1958 (7 meses). Apresentou, inicialmente, eritema dos antebraços e, depois, edema das pálpebras.

Exame dermatológico: apresentava, ao nível dos membros superiores, placas eritematosas, com sensação de endurecimento à palpação e descamação em alguns pontos; edema palpebral, com eritema; e lesões eritêmato-atróficas nas superfícies dos dedos.

Exames de laboratório: tempo de coagulação, 5 minutos; tempo de sangramento, 1 minuto e 30 segundos; prova de laço, negativa; urina: creatina, 0.25°/oo; creatinina, 1.0°/oo; hematias, 2 900 000; plaquetas, 159 500; tempo de protrombina, 14 segundos; atividade protrombínica, 100% do normal. Exame oftalmológico: fundo de ôlho normal. Electrocardiograma: compatível com a sobrecarga diastólica ventricular esquerda (Dr. J. A. F. Regalla). Radiografia: na região dos cotovelos, revelou a existência de inserção bicipital; pulmões: leve aumento cardíaco. Pesquisa de células L.E: negativa (Dr. H. M. Marinho). Biópsia de músculo da região do cotovêlo: ausência de lesão histológica.

No decorrer do período de sua internação, a paciente apresentou: edema generalizado; cárie dentária; púrpura dos membros inferiores; dificuldade de movimento dos antebraços; hemorragia após extração dentária; epistaxis; impressão clínica de púrpura de Schoenlein; cefaléia; dor abdominal; febre: 38.3°C; edema palpebral; eritema da face (região nasal); impressão de colagenose através do exame realizado pelo dermatologista; epistaxe intensa, quando se achava sob administração de prednisona. Foi suspensa a medicação e realizado tamponamento local e receitado: Aralen e pequenas transfusões.

COMENTÁRIOS (sôbre os dois casos):

Dr. A. Padilha Gonçalves — Comenta o número de casos desta dermatose.

Dr. A. Carlos Pereira — Acha que o caso apresentado pelo Dr. Jarbas A. Pôrto é de difícil diagnóstico, pois a sintomatologia é superficial.

Dr. Glyne L. Rocha — Salienta os aspectos clínicos e laboratoriais (creatina na urina).

Dr. Jarbas A. Pôrto — Esclarece que, na época em que examinou a doente, ela já apresentava lesões muito características. Não procedeu à dosagem da creatina, não só por dificuldades de ordem técnica como, também, por achar que êsse fato não tenha tanta importância, uma vez que ocorre em todos os casos onde se verifica destruição muscular.

LÍQUEN COM LIQUENIFICAÇÃO HIPERTRÓFICA E LIQUENIFICAÇÃO VULGAR — DRS. A. POSSE FILHO e JARBAS A. PÔRTO

J. A. M., branco, de 60 anos de idade. Procurou os autores em 2-10-58, queixando-se de prurido no membro inferior direito, o qual perdurava já há 2 anos, tendo-se iniciado na face interna da perna direita, e passando, imediatamente, para a face interna da coxa do mesmo lado. Informa que notou pequenas manchas hipercrômicas, que, com a coçadura repetida, foram se tornando salientes. Não sabe precisar se a mancha precedeu o prurido.

Procedendo aos exames, os autores verificaram: na face interna do têrço inferior da coxa direita, placa hipercrômica, extensa, de bordos imprecisos, com lesões verrucóides, pigmentadas, arredondadas, de ápice achatado, ásperas ao tato, cujo diâmetro varia, pròximadamente, de 0.5 a 3 cm e a altura de 1 a 3 mm; na face interna da perna direita, lesões verrucóides, individualizadas ou confluentes, formando uma grande placa de liquenificação; na coxa esquerda, lesão única, pigmentada, lenticular, com discreta elevação no bordo, situada no têrço inferior da face interna; no dorso, placa hipercrômica, de limites imprecisos e de tom um pouco mais escuro do que a pele normal; prurido em tôdas as lesões, com exceção das do dorso.

Histopatologia - biópsia da coxa direita: líquen plano com liquenificação; biópsia da perna direita: liquenificação; biópsia da coxa esquerda: líquen plano; biópsia do dorso: pele normal.

Terapêutica: foi empregada faixa de esparadrapo, para impedir a coçadura, obtendo-se alguma melhora, com 20 dias de enfaixamento.

COMENTÁRIOS:

Dr. Glyne L. Rocha — Informa estar tratando caso semelhante, com injeções de hidrocortisona.

ERITRODERMIA PSORIÁSICA EM CRIANÇA — Drs. M. Rutowitsch e Edson A. de Almeida

I. C. C. O., de 17 anos de idade, branco, brasileiro. Examinado, pela primeira vez, em 9-2-1955, apresentava placas eritêmato-escamosas na orla frontal do couro cabeludo, nas regiões palmo-plantares e nos joelhos, com profunda descamação micácea, à curetagem. Algumas unhas dos dedos das mãos exibiam sinais de distrofia, com depressões cupuliformes na lâmina ungueal. Aplicou, localmente, vaselina salicilada, pomada de Coaltar, ao mesmo tempo que lhe eram administrados vitamina F e Acetilarsan, sem resultado algum. Em abril de 1955 foi reexaminado, apresentando quadro de eritrodermia generalizada. Foi internado para tratamento. Nesta ocasião, foram-lhe administrados corticoesteróides (acetato de cortone), associados a aplicações locais de Siroil. Houve regressão completa das lesões cutâneas. Voltou a ser internado, em agôsto de 1956, com novo surto eritrodérmico, o qual não respondeu satisfatòriamente à terapêutica pelos corticosteróides. O paciente, durante os últimos anos, vem passando por períodos de acalmia e de exacerbação da condição dermatológica. Em agôsto do ano em curso, foi novamente internado, com severo surto eritrodérmico generalizado, apresentando comprometimento do couro cabeludo e de tôdas as unhas das mãos e dos pés. Verificaram os autores, nessa oportunidade, a presença de lesões erosivas, no bordo da língua, circundadas por orla esbranquiçada. No decurso da última internação, o paciente foi submetido a esquema de tratamento pelo Marsilid, sem obter resultado. Durante o tempo de administração dêsse medicamento, foi acometido de crises de prurido paroxístico, de calafrios e de agitação motora. Êste quadro cedeu com o emprêgo de Amplictil e com banhos de imersão, a 36 graus. No momento, o paciente está sendo submetido a esquema de tratamento combinado: Triamcinolona (16 mg por dia) e método de Goeckermann.

O interêsse desta comunicação reside na raridade da ocorrência, em criança, da forma eritrodérmica da psoríase. A presença de lesões na língua é, também, fato que merece atenção, sobretudo em face da possibilidade de se relacionar o achado lesional da mucosa com a dermatose em causa.

Comentários:

Dr. César A. Chiaffitelli — Indaga qual a dose de Marsilid usada.

Dr. Glyne L. Rocha — Chama a atenção para a lesão da língua.

Dr. Jarbas A. Pôrto — Informa que, neste caso, a lesão da língua fôra comprovada fotográficamente.

Dr. Mário Rutowitsch — Responde que a dose de Marsilid fôra de 3 comprimidos por dia, durante um mês. Deixou de registrar a lesão da língua, embora tenha sido verificada. Não está bem certo de que haja relação entre esta lesão e o psoríase. Considera necessária comprovação mais segura.

CASO DE POROQUERATOSE DE MIBELLI — Drs. Sylvio Fraga, Glyne L. Rocha e César A. Chiaffitelli

Caso I: A. E., de 19 anos de idade, branco, natural do Estado do Rio. Desde a infância apresenta numerosas lesões arredondadas, com o centro levemente deprimido, atrófico, de bordos nítidos, talhados a pique e de contôrno circular. Algumas destas lesões confluem na altura da pirâmide nasal. Ausência de manifestações subjetivas. Em relação com a pirâmide nasal e as regiões malares, notam-se lesões deprimidas e atróficas, confluentes, de coloração avermelhada e de bordos externos policíclicos, bastante nítidos. Algumas lesões semelhantes acham-se dispersas pela face.

Exames de laboratório: sorologia para lues, negativa; histopatologia, compatível com o diagnóstico de poroqueratose de Mibelli (lâmina 47).

Tratamento: excisão, para biópsia, de lesão na região malar direita, com sutura posterior (seda 0000). Realização de "plastic plannig" sôbre pequena lesão, na região malar esquerda, com excelente resultado cosmético, conduzindo, assim, à execução em área mais extensa.

Caso II: H. V., de 32 anos de idade, solteiro, branco, brasileiro. Desde a infância, notou a presença de manchas deprimidas, de côr castanha, localizadas na face e na raiz dos membros superiores, assintomáticas e de contornos arredondados, muito nítidos. Apresenta, em relação com a face e nas raízes dos membros superiores, numerosas lesões pequenas, arredondadas, com centro levemente deprimido, atrófico e de coloração sépia.

Exames de laboratório: sorologia para lues, negativa; histopatologia, compatível com o diagnóstico de poroqueratose de Mibelli (lâminas 66-A e B).

COMENTÁRIOS:

Dr. A. Padilha Gonçalves — Considera o caso discreto, porém de diagnóstico certo.

Dr. Jarbas A. Pôrto — Confirma ser o caso discreto, porém muito extenso. Declara haver diagnosticado, imediatamente, pela lâmina.

Dr. Edson A. de Almeida — Estabelece a distinção clínica entre êstes casos e o por êle apresentado.

ASSOCIAÇÃO DE ALOPECIA, LESÕES UNGUEAIS, LESÕES DA MUCOSA DA LÍNGUA E LESÕES DE PSORÍASE — DRS. SYLVIO FRAGA, GLYNE L. ROCHA e CÉSAR A. CHIAFFITELLI

A doença da paciente teve início há cêrca de 18 anos, com perda de cabelo, tendo procurado diversos tratamentos. Há cêrca de dois anos, apresentou manchas vermelhas, arredondadas e com intensa descamação, disseminadas pelos membros. Data da mesma época o aparecimento das lesões ungueais e as da mucosa oral. Apresenta extenso processo de alopecia, com algumas lesões eritematosas, difusas. Nos membros, encontram-se diversas placas, arredondadas, eritêmato-escamosas não pruriginosas, com sinal de Auspitz positivo. As unhas acham-se quebradiças e, a partir das extremidades distais, descolaram dos seus leitos. O exame das mucosas revela a existência de língua Plicata, com descamação em pequenas áreas arredondadas, dispersas pela periferia. Ao nível do pescoço, notam-se, ainda, cicatrizes de escleroderma.

Exames de laboratório: sorologia para lues, negativa; hemácias, 4.400.000; Hb., 88%; Hemossedimentação, 43 mm em 1 hora, Metabolismo basal, + 16,3%; histopatologia (lâmina 147), compatível com psoríase (lesão do couro cabeludo).

Tratamento: Marsilid (Roche).

COMENTÁRIOS:

Dr. Jarbas A. Pôrto — Acha que a alopecia não está ligada aos outros sinais clínicos, parecendo-lhe que talvez o esteja a perturbações endócrinas. É de opinião que um fator familiar talvez seja o mais importante.

Dr. Glyne L. Rocha — Também se reserva sôbre a etiologia única.

GRUPO DE CASOS COM LESÕES ERITÊMATO-FIGURADAS, INFILTRADAS, COM ASPECTO HISTOLÓGICO ANÁLOGO — DRS. GLYNE L. ROCHA, SYLVIO FRAGA e CÉSAR A. CHIAFFITELLI

Caso I: J. R. S., de 39 anos de idade, pardo. Queixa-se do aparecimento de lesões infiltradas, pigmentadas, que desaparecem em um lugar para aparecerem em outro, bem como de leve prurido. Informa que, desde algum tempo, vem notando o aparecimento de lesões localizadas nos antebraços, no pescoço, nas regiões frontal e esternal, de forma anular, com bordo elevado, que descama, tornando-se eritematoso nos bordos e hiperpigmentado escuro no centro. Êste resíduo desaparece e novas lesões, semelhantes, vão surgindo em outras áreas das mesmas zonas.

Exame dermatológico: variável, de acôrdo com a época em que seja observado. Em certas ocasiões, impõe-se o diagnóstico de farmacodermia, de tal

modo é acentuada a pigmentação. Em outras, o aspecto da infiltração leva a pensar que se trate de eritema polimorfo.

Exames de laboratório: hemograma: leucócitos, 6.000; eosinófilos, 8, neutrófilos, 64; linfócitos, 24; e monócitos, 4. Reações sorológicas para sífilis, negativas. Reação de Mantoux, positiva, forte (1:10 000). Pesquisa de células L.E., negativa. Desde a data do seu fichamento, no Serviço, foram realizadas 4 biópsias, em lesões de aspectos diferentes: biópsias números 4, 158 (col. H.S.P.) e 7 937 (Pav. São Miguel).

Foi tratado com prednisona e ACTH. Esteve hospitalizado até 15 de janeiro de 1957. Obteve alta, curado.

Caso II: C.O.C., de 35 anos de idade, branco, trabalhador braçal. Queixa-se de ardor e prurido, principalmente nas regiões expostas à luz solar. A doença iniciou-se, há dois anos, com lesões eritêmato-escamosas, situadas nos pavilhões auriculares. Evoluiu por surtos de remissão e recidiva. Há seis meses, surgiram lesões eritêmato-escamosas, disseminadas pelo tegumento, que sofre a influência da luz solar.

O exame dermatológico revelou a existência de placas eritematosas, de côr vermelho-vivo, com bordos papulosos, elevados, infiltrados, recobertos por crostas, em alguns lugares, com centros deprimidos e descamação pitiríasica. Situam-se na base do pescoço, na região esterno-cleido-mastóidea, na nuca, no pescoço e na região esternal. Na face de extensão dos membros superiores, encontram-se lesões numulares, elevadas, infiltradas, de colorido vermelho e com escamas aderentes. Nas conchas auriculares, notam-se lesões pigmentadas e atróficas, bastante sugestivas de L.E. Na região frontal, apresenta, ainda, lesões eritêmato-escamosas, com certo grau de atrofia (lâmina 107).

Exames de laboratório (H.S. - C.G.E.): dosagem de proteínas, relação A/G, glicemia, reações sorológicas para sífilis, exame de urina, pesquisas de células L.E. resultados normais, com aumento de núcleos em bastão e cosinófilos, em alguns hemogramas. H.S. ligeiramente abaixo do normal, em algumas pesquisas.

O paciente, hospitalizado, apresentou surtos de melhora e recidiva, sobretudo por ocasião da retirada de dentes (focos dentários).

A medicação foi constituída de corticóides, ACTH, vitamina B_1 e complexo B.

Diagnóstico: grupo de casos com lesões eritêmato-figuradas com aspecto histológico análogo.

Caso III: A.T.G., de 26 anos de idade, brasileiro, natural do Estado do Rio de Janeiro, motorista. Há cêrca de 2 anos, surgiram-lhe lesões pruriginosas, localizadas na face (regiões malar e frontal) e na nuca, as quais se mantiveram, até a presente data, nas mesmas localizações. Passaram, porém, por diversos períodos de acalmia e de exacerbações. O paciente apresenta algumas lesões, infiltradas, eritêmato-escamosas, com atrofia, localizadas no segmento cefálico, em áreas expostas ao sol.

Exames de laboratório: sorologia para lues, negativa; histopatologia: lâmina 8 256.

COMENTÁRIOS:

Dr. Edson A. de Almeida — Não concorda com a designação de lesões eritêmato-figuradas. Existem, num dos pacientes, lesões papulóides agrupadas.

Dr. M. Rutowitsch — Acha os casos interessantes, porém considera a denominação um tanto vaga. Para um dos casos, apresentando apenas lesões eritematosas, provàvelmente residuais, sugere a possibilidade de tratar-se de eritema polifórmo.

Dr. Jarbas A. Pôrto — É de parecer que a denominação de quadro histológico, análogo ou semelhante, designa, de modo completo, o caso em aprêço.

Dr. A. Padilha Gonçalves — Seria favorável à hipótese de infiltrado linfocítico.

LÍQUEN ESCLEROSO E ATRÓFICO — Dr. Glyne L. Rocha

N.C.O., de 5 anos de idade, brasileira, escolar, queixa-se de lesões maculosas no dorso. Há um ano (observação feita em 2 de fevereiro de 1956), surgiram lesões no dorso, que, depois, se tornaram disseminadas, sem qualquer manifestação subjetiva. Aplicou remédios diversos, sem qualquer resultado.

Exame dermatológico: observam-se, disseminadas pelo dorso e pela coxa esquerda, lesões em placas, orbiculares, redondas, atróficas, com leve brilho céreo. A lesão da coxa apresenta esclerose mole e atrofia. Há, ainda, lesões maculosas, esclerosas, na vulva.

Exames de laboratório: biópsia de lesão da coxa esquerda confirmou o diagnóstico clínico do autor (exame 205 885 do laboratório do Prof. H. Portugal). A lâmina revela hiperqueratose com tampão queratótico atrofia da camada de Malgiphi, homogeinização da derme superior e certo infiltrado da derme.

Notas progressivas: em 23-3-56 — cortone, 10mg por dia, pomada de hidrocortisona local, em massagens, vitamina B_{12}, 1 000 mcgr, uma por semana; em 26-7-56 — a maioria das placas apresentam-se pigmentadas e sem esclerose; foi-lhe aplicado um total de 11 ampôlas de vitamina B_{12}; em 4-4-57 — apareceram novas lesões tendo sido receitada prednisona e pomada de flour-cortisona; em 12-7-57 — lesões em boa forma, aplicação de bismuto, 0,05, semanalmente, e pomada de hidrocortisona a 2.5%; em 30-7-58 — as lesões anteriores encontram-se em ótima situação clínica; aparecimento de novas lesões na perna direita e persistência da lesão na mucosa vaginal; indicada a pomada de prednisona; em 30-10-56 — foi novamente aplicada a pomada de hicrocortisona e iniciada a triamcinolona.

Comentários:

Dr. Edson A. de Almeida — Indaga como o autor classifica o líquen escleroso atrófico: se entre os líquens ou entre as esclerodermias.

Dr. M. Rutowitsch — Declara ter achado ótimo o resultado terapêutico e pretender tentá-lo na esclerodermia.

Dr. Jarbas A. Pôrto — É de parecer que, no caso da doença em causa nenhum tratamento adianta: ela cura com remédio, sem remédio e apesar do remédio. Cita caso de esclerodermia localizada, que desapareceu sem remédio.

Dr. A. Padilha Gonçalves — Informa ter examinado êsse caso com interêsse, pois quase se superpõe a outro, apresentado com diagnóstico de esclerodermia, cuja estrutura, porém, era diferente.

ELASTOSE SOLAR (VARIEDADE DE QUADROS DERMATOLÓGICOS) — Drs. Glyne L. Rocha e E. Drolhe da Costa

M.P.A.N., de 67 anos de idade, branca, brasileira (neta de portuguêses), doméstica. Queixa-se de lesões tuberosas no antebraço esquerdo e na região frontal. Informa que, quando jovem, lavava para fora. Trata-se de pessoa de tez clara e de olhos azuis. Desde os 35 anos, começou a notar o aparecimento de lesões maculosas, as quais sangravam, quando perfuradas. Posteriormente, surgiu lesão nodular, no dorso da mão E., sendo sucedida por inúmeras outras, distribuídas pelos antebraços. Surgiu outra, agora, na região frontal.

Exame dermatológico — cabeça: face com lesões hiperpigmentadas, queratoses, nodulares na região frontal e descamação dos lábios; pescoço: lesões cistóides, amareladas, parecendo pseudoxantoma, cútis losângica de todo o pescoço, onde se observa sulcatura bem pronunciada, isolando os losângulos; membros superiores: nos braços, lesões atróficas tipo pele de cebola; nos antebraços, queratoses; lesão nodular, proeminente no antebraço E, além de outras lesões polimorfas nos dois antebraços: cicatrizes, queratoses, pontos atróficos acromiantes, manchas hipercrômicas e púrpuras. *Ausência de qualquer lesão dermatológica nas regiões cobertas (não expostas à luz solar).*

Biópsia: de lesão no dorso da mão E., epitelioma espino-celular (Prof. H. Portugal — lâmina 5 583); de lesão no antebraço E., epitelioma baso-celular (Prof. H. Portugal).

COMENTÁRIOS:

Dr. M. Rutowitsch — Declara jamais haver visto quadro tão completo.

MICOSE DE LUTZ — DRS. J. LISBÔA MIRANDA, SYLVIO FRAGA e JOSÉ MACHADO FILHO

S.R.D., branca, de 25 anos de idade, doméstica (havendo há 10 anos atrás trabalhado na lavoura), natural do Estado do Rio de Janeiro. Informa encontrar-se doente desde maio de 1954. Descreve, inicialmente, o aparecimento de lesão inflamatória na arcada gengival superior, seguida de dor de garganta e enfartamento ganglionar das cadeias cervicais, dos gânglios axilares e inguinais.

Com 4 meses de doença, foi internada na 22.ª enfermaria da Santa Casa, onde lhe diagnosticaram blastomicose sul-americana (micose de Lutz). Foi-lhe prescrita sulfa, tendo melhorado consideràvelmente. Obteve alta após 1 mês e 4 dias de internação. Continuou, na residência, o tratamento, durante 19 meses. Após êsse período, com tôdas as lesões cicatrizadas, interrompeu a medicação, durante 3 meses. Reapareceram, então, lesões na bôca. Voltou a tomar sulfa, irregularmente, e apresentou alternativas de melhoras e recaídas. No início de 1957, surgiram-lhe 3 lesões cutâneas, verrucosas, na face. Foram *queimadas* (sic) com medicamento, continuando a paciente a tomar sulfa. Em fevereiro dêste ano, apresentou *inflamação* (sic) na fronte, no lábio superior e na região geniana E., sob a forma de lesões verrucosas. Aconselhada por médico particular, interrompeu, definitivamente, o tratamento pela sulfa, continuando, apenas, o tratamento local. Foi hospitalizada na Santa Casa, em julho, tendo sido tratada, sem obter melhora, com Trisulfa, Gantrisin, Sulfadiazina e Sulfamerazina.

A paciente apresenta lesões úlcero-crostosas, extensas, com abundante secreção purulenta, ocupando quase inteiramente a hemiface E., a nuca, grande área da hemiface D. e a região têmporo-occipital E., além de lesões úlcero-crostosas elevadas, disseminadas pelos membros inferiores e superiores e pela face dorsal do tórax. Apresenta, ainda, lesões ulcerativas nos lábios e no palato duro. A radiografia de pulmões revelou processo micronodular, bilateral. Em virtude de tumoração dolorosa, existente em algumas falanges, foram elas radiografadas, bem como o ilíaco, tendo sido reveladas lesões ósseas destrutivas.

Exame microscópico de raspado da lesão: positivo para Paracoccidioides brasiliensis; biópsia de lesão cutânea: granuloma paracoccidióidico.

COMENTÁRIOS:

Dr. Glyne L. Rocha — Admite, clìnicamente, o diagnóstico apresentado.

Dr. M. Rutowitsch — Chama a atenção para as lesões ósseas, as quais parecem ser mais comuns do que se pensava.

Dr. Isaac Gabbay — Cita o caso de paciente que, há 3 anos, se encontrava em sanatório, para tratamento de tuberculose pulmonar. A observação de lesões úlcero-crostosas, localizadas na face e no 2.º quirodáctilo direito do paciente, permitiram o diagnóstico de micose de Lutz. Indaga se, no caso apresentado, o diagnóstico se baseou nas lesões cutâneas ou internas.

Dr. A. Carlos Pereira — É de parecer que os casos de micose de Lutz, de propagação hematogênica, com lesões do tipo úlcero-crostoso e ósseas, são de prognóstico sombrio. Em 4 casos, teve oportunidade de verificar tal fato.

Dr. J. Lisboa Miranda — Refere algumas características do caso que, no conjunto, o tornam pouco comum: trata-se de paciente de sexo feminino; as lesões cutâneas fogem à morfologia comum das lesões da micose de Lutz e a tornam mais sugestiva, clìnicamente, do que se observa na doença de Gilchrist; além das mucosas, cutâneas e pulmonares, apresenta lesões ósseas, inclusive

no ilíaco; apresenta resistência terapêutica a qualquer composto de sulfa. As lesões de disseminação hematogênica não têm oferecido, geralmente, problema terapêutico. No caso em questão, o início partiu da mucosa bucal, disseminando-se por via hematógena.

MICETOMA PEDIS TRATADO PELO FUNGIZONE — Drs. J. Lisboa Miranda e Sylvio Fraga

M.V.Z., branca, de 46 anos de idade, trabalhando na lavoura, natural do Estado do Espírito Santo. Informa encontrar-se doente há 19 anos. Queixou-se, inicialmente, de dor no espaço entre o 1.º e o 2.º pododáctilos esquerdos. Após 3 meses, desapareceram as dores e, cêrca de 20 meses depois, notou um engrossamento (sic) sob a péle. Sòmente 2 anos depois surgiu a lesão cutânea, na zona correspondente. Esta lesão é descrita pela doente como caroço (sic) *ulcerado*, donde não saía pus. A ulceração cicatrizou-se; porém, abaixo da pele, persistiu um nódulo indolor. Anos após, o caroço cresceu e apareceu nova lesão, do mesmo tipo, na planta do pé, próxima à base do 1.º pododáctilo. Êsse caroço abriu-se, com muitas *bôcas* (sic). Há 5 anos foi *operada* (sic) das lesões podais. Houve desaparecimento externo das lesões, porém persistiu sensação de ardor. Há 2 anos e meio, reapareceram as lesões cutâneas, as quais evoluiram até o aspecto atual.

A paciente apresenta grande tumoração no pé E., sede de numerosas lesões cutâneas, elevadas e de côr vinhosa, onde abrem orifícios de trajetos pustulosos, escoando sangue, pus e *grãos* branco-amarelados. Queixa-se de dor no pé E, com irradiação para todo o membro inferior homônimo. Tratou se, durante seis meses, com compostos de sulfa, apresentando eritema nodoso, com o tratamento em referência. Foi-lhes, depois, administrada sulfona e penicilina.

Exames: microscópico direto do *grão*, o qual revelou presença de emaranhado de filamentos delgados e curtos; cultivo, revelando a presença de Nocardia brasiliensis; e radiografia.

O tratamento constou de 842 mg de Fungizone (Amphotericin), à razão de 0.7 mg/Kg/peso/dia; Oncilon, 16 mg por dia; e Amplictil, 2 comp. por dia.

(Nota: o Fungizone e o Oncilon foram gentilmente fornecidos pela Squibb do Brasil).

Comentários:

Dr. Jarbas A. Pôrto — Considera interessantes as tentativas terapêuticas para os micetomas, os quais, habitualmente, não respondem aos diversos tratamentos. É de parecer que, tratando-se de etiologia variada, alguns medicamentos dão resultado em certos casos e em outros não.

Dr. A. Carlos Pereira — Comunica haver examinado o caso e verificado, ainda, a existência de lesões acentuadas. Em virtude disso, sugere o emprêgo de sulfonas, com certa continuidade. Relata caso — aliás, o primeiro publicado no Brasil — curado com medicação sulfônica, após terem sido usadas a penicilina e as sulfas, sem resultado.

Dr. J. Lisbôa Miranda — Informa que a paciente já foi tratada com sulfona e sulfa, encontrando-se, agora, em pleno curso de terapêutica experimental com a Fungizone. As lesões, que se encontravam em franca evolução, tiveram, até agora, apenas melhora discreta. Prosseguirá com a terapêutica, para posterior avaliação dos resultados.

Bibliografia Dermatológica Brasileira

Fibradenoma gigante da mama — Eurico Branco Ribeiro. Bol. Sanat. São Lucas, 19:115(fev),1959.

Intradermo-reações com antígeno de culturas de leishmania braziliensis submetidas à ação do ultra-som: resultados obtidos — Marcelo O. A. Corrêa e Vicente Amato Neto. Rev. Inst. Adolfo Lutz, 17:39,1957.

Emprêgo da iproniazida no tratamento da psoríase — Cesar Chiafitelli. Hospital, Rio de Janeiro, 55:687(maio),1959.

Considerações realtivas a 238 casos consecutivos de blastomicose sul-americana — J. Machado Filho e J. Lisboa Miranda. Hospital, Rio de Janeiro, 55:721 (maio),1958.

Considerações em tôrno de um caso de dermatite liquenóide purpúrica e pigmentada de Gougerat e Blum — Edson A. de Almeida. Bol. Centro Estudos Hosp. Serv. Estado (IPASE), 11:155(abr.),1959.

Perifolliculitis capitis abscedens et suffodiens — Jarbas A. Pôrto. Bol. Centro Estudos Hosp. Serv. Estado (IPASE), 11:161(abr.),1959.

Rinosporidiose nasal — Francisco Ayres. Rev. goiana méd., 4:333(out.-dez.) 1958.

Xeroderma pigmentosum — Jarbas Doles e J. Gripp Cotta. Rev. goiana méd., 4:341(out.-dez.),1959.

Metástases cutâneas de carcinoma gástrico — dois casos — Antônio Prudente, Dino Carlos Bandeira e Luciano Calvis. Bol. de Oncologia, 37:11(jan.),1959.

Queimaduras da mão — Alípio Pernet. Rev. méd. da Aeronáutica, 11:7 (jan.-jun.),1959.

Leishmaniose visceral infantil em Pernambuco — aspectos clínicos hematológicos e electroforéticos. — F. Meira Lins. An. Fac. Med. Univ. Recife, 18:215(dez.),1958.

Candidíases cutâneas na criança — Jaldemar Serpa. An. Fac. Med. Univ Recife, 18:275(dez.),1958.

Morbus Recklinghausen — neurocutaneum — Mário Rutowitsch, Antônio M. Posse Filho, Cesarina Pereira e José N. Vieira. Bol. Centro Estudos Hosp. Serv. Estado (IPASE), 11:243(jun.),1959.

Esporotricose — Fernando de Medeiros Paiva. Arq. bras. med. naval, 20:189(jan.-mar.),1959.

Periarterite ou Poliarterite nodosa — Nelson Rodrigues Neto. An. paulista med. cir., 78:169(mar.),1959.

Linfangioma do escroto — Fábio Dória do Amaral e Álvaro Marques Figueiredo Filho. Arq. Hosp. Santa Casa S. Paulo, 4:19(març.),1958.

Cancro sifilítico extragenital — Vinício de Arruda Zamith. Arq. Hosp. Santa Casa S. Paulo, 4:27(mar.),1958.

Edema crônico da pálpebra (sem lesão ocular) na leishmaniose da mucosa nasal — Arq. Hosp. Santa Casa S. Paulo, 4:35(mar.),1958.

Tratamento dos tumores da região labial — Josias de Andrade Sobrinho e Cláudio Hamilton Faccio. Bol. de Oncologia, 37:8(abr.),1959.

Novos moldes na luta contra a lepra. Orestes Diniz. Arq. min. de leprol., 18:241(out.),1958.

Nesta lista bibliográfica são incluídos os trabalhos sôbre dermato-sifilografia e assuntos correlatos, elaborados no país ou fora dêle, porém publicados nos periódicos nacionais, por nós recebidos.

Mutação da forma indiferenciada para tuberculóide sob a ação provável do B.C.G., em um doente de lepra. Enio Candiota de Campos. Arq. min. de leprol., 18:248(out.),1958.

Mitsuda diluído, solução para escassez de antígeno. Sebastião Teotônio Rezende. Arq. min. de leprol., 18:253(out.),1958.

Formação de técnicos em leprologia. Olyntho Orsini. Arq. min. de leprol., 18:257(out.),1958.

Considerações sôbre uma lesão atípica constatada em doente lepromatoso. Sua revisão após o tratamento. Joel Teixeira Coelho. Arq. min. de leprol., 18:260(out.),1958.

Alergia: suas relações com o córtex cerebral. J.M. Gomes. Arq. min. de leprol., 18:265(out.),1958.

La lepra en las Americas. Lauro Sousa Lima. Arq. min. de leprol., 19:22(jan.),1959.

O valor do isolamento na profilaxia da lepra. James A. Doull. Arq. min. de leprol., 19:49(jan.),1959.

Programa de tratamento em massa da lepra. Etiene Montestruc. Arq. min. de leprol., 19:63(jan.),1959.

A profilaxia da lepra. H. Floc. Arq. Min. de leprol., 19:75(jan.),1959.

Organização do programa de contrôle da lepra e sua integração nos serviços gerais de saúde pública. Orestes Diniz. Arq. min. de leprol., 19:86(jan.),1959.

O problema da lepra — México. Arq. min. de leprol., 19:101(jan.),1959.

Programa de profilaxia da lepra no Paraguai. Amelia Aguirre Gonzalez. Arq. min. de leprol., 19:113(jan.),1959.

Varizes: problemas de cirurgia estética. J. Bueno Neto, O. M. de Toledo, L. E. Leão e V. Khouri. Rev. da Ass. Méd. Brasil., 5:41(fev.),1959.

Oito casos de doença de Addison. A blastomicose sul-americana como possível fator etiológico em dois casos. L. M. de Assis, W. Blaise, A. da S. Coelho Netto, E. L. Burattini, M. F. Mansur Gueiros, D. Epps Borelli, A. Z. Flosi e A. B. U. Cintra. Rev. da Ass. Méd. Brasil. 5:56(fev.),1959.

Metástase cutânea de carcinoma gástrico — dois casos. Antônio Prudente, Dino Carlos Bandeira e Luciano Calvis. Bol. de Oncol. da Ass. Paul. de Combate ao Câncer, 37:11(jan.),1959.

Intradermo-reações com antígeno de culturas de leishmânia brasiliense submetidas à ação do ultra-som: resultados obtidos. Marcelo O. A. Corrêa e Vicente Amato Neto. Rev. Inst. Adolfo Lutz, 17:39,1957.

Terapêutica experimental para o tifo exantemático neotrópico no Brasil. Otavio de Magalhães. Brasil-méd., 73:11(jan.),1959.

Cirurgia radical no tratamento do câncer avançado do pênis — proposta de nova técnica — Silvio de Freitas Cavalcanti e Fernando Bentil. Bol. de Oncologia, 37:46(maio),1959.

Epidemiology and the control of leprosy — Ernani Agricola. Arq. Mineir. leprol., 19:161(abr.),1959.

História do ensino da leprologia no Brasil (1920-1958) — H. C. de Souza Araújo. Arq. mineir. leprol., 19:168(abr.),1959.

Caso impressionante da ineficácia das sulfonas na lepra — H. C. de Souza Araújo. Arq. mineir. leprol., 19:177(abr.),1959.

O desenvolvimento da campanha da lepra em Minas Gerais. — José Mariano. Arq. mineir. leprol., 19:181(abr.),1959.

Ensaios terapêuticos na leishmaniose tegumentar americana — Tancredo A. Furtado, Zigmann Brener e Geraldo Batista. Hospital, Rio de Janeiro, 55:189 (fev.),1959.

Tratamento da blastomicose sul-americana de localização pulmonar pelo ó sulfanilamido-2-4-dimetil-pirimidina. Manoel Caetano da Rocha Passos Filho e Layla Nahas. Hospital, Rio de Janeiro, 55:237(fev),1959.

Filarioses humanas na cidade de Manaus — Wallace Ramos Oliveira. Hospital, Rio de Janeiro, 56:301(ag.),1959.

Micoses dos pêlos observados em Santa Maria (R.G.S.). — A. T. Londero e M. V. Neto. Hocpital, Rio de Janeiro, 56:345(fev.),1959.

Alguns aspectos recentes do tuberculino-diagnóstico — A. de Assis. Hospital, Rio de Janeiro, 56:389(set.),1959.

Investigação sôbre a incidência da leishmaniose no Vale do Araguaia. — Jacob David Azulay. Hospital, Rio de Janeiro, 56:431(set.),1959.

CLORANFENICOL

SULFAMETOXIPIRIDAZINA

LENTOMICETINA

DE ANGELI

ANTIBIÓTICO

GRAM-POSITIVOS

QUIMIOTERÁPICO

GRAM-NEGATIVOS

DE ESPECTRO LARGO

INSTITUTO DE ANGELI DO BRASIL

LENTOMICETINA DE ANGELI

- Quimioterápico - antibiótico de amplo espectro.
- Associação do mais recente composto sulfamídico, que atua em doses de antibiótico

  SULFAMETOXIPIRIDAZINA

  ao

  CLORANFENICOL

  antibiótico de espectro largo, que menos provoca fenômenos de resistência bacteriana.
- Efeito terapêutico aditivo, de refôrço.
- Ação rápida e segura contra infecções bacterianas de qualquer etiologia.

Drágeas - Xarope - Supositórios

Instituto De Angeli do Brasil

PRODUTOS TERAPÊUTICOS S. A.

RUA JOAQUIM TÁVORA, 519 — SÃO PAULO

H. 668

Análises

TRATAMENTO DAS MICOSES SUPERFICIAIS DA PELE COM GRISEOFULVIN (EL TRATAMIENTO DE LAS MICOSES SUPERFICIALES DE LA PIEL COM GRISEOFULVIN). V. PARDO-CASTELLO, FERNANDO TRESPALACIOS, PASTOR FARINAS e GUILLERMO FERNANDEZ BAQUERO. *Bol. Soc. cubana dermat. sif.*, 16:1(mar.), 1959.

Dos trabalhos por nós realizados, desde os anos de 1957 e 1958 até à presente data, deduz-se que o griseofulvin não tem ação parasiticida, quando empregado por via externa em diversos veículos: pó, álcool, gordura e outros meios dissolventes. Possui certa ação parasiticida, porém não suficiente para determinar a cura. Apresenta marcada e rápida ação parasitostática quando se administra por via oral, em doses que variam desde 500 mg. a 2.000 mg. diários. A ação é especialmente efetiva sôbre os parasitos que vivem às expensas da epiderme ou dos seus anexos (pêlos e unhas), porém parece ser pouco efetiva ou ineficiente no tratamento das micoses profundas. O seu emprêgo não foi favorável em dois casos de cromoblastomicose e em um de criptococose. Novas tentativas sistemáticas ou profundas podem ser efetuadas por via oral ou por outras vias, inclusive a injeção profunda "in situ" ou a injeção intravenosa, se esta fôr bem tolerada pelos animais, sem transtornos sistêmicos ou hemáticos.

O griseofulvin atua como parasitostático nas micoses superficiais. Os recortes superficiais. Em dois pacientes houve intolerância, quando empregado por via oral, sob a forma de cefaléias, mal-estar abdominal e vômitos. Êstes fenômenos ocorreram com as duas primeiras doses do medicamento, quando foi suspenso o seu emprêgo. Não houve transtornos ulteriores nesses pacientes.

O griseofulvin atua como pasaritostático nas micoses superficiais. Os recortes de unhas ou escamas das partes afetadas, lavados em água destilada e semeados, depois, em meio de Sabouraud, permitem que os fungos causais cresçam bem, após a eliminação do griseofulvin. Esta droga, nas doses empregadas, não apresenta ação tóxica sôbre o fígado, sôbre os rins ou sôbre o sistema hematopoiético.

Resumo dos autores

TRATAMENTO DAS DERMATOMICOSES COM GRISEOFULVIN ADMINISTRADA POR VIA ORAL (THE TREATMENT OF DERMATOMYCOSES WITH ORALLY ADMINISTERED GRISEOFULVIN). HARVEY BLANK e FRANK J. ROTH JR. — *A. M. A. Arch. Dermat.*, 79:259(mar.),1959.

As micoses causadas pelas várias espécies de dermatófitos mostram resposta favorável uniformemente à terapêutica oral com griseofulvin. Infecções com mais de 60 anos de duração parecem responder tão ràpidamente como indica a excreção dos pacientes, por esta via de administração. As infecções causadas pela Candida albicans, Malassezia furfur e as Blastomicosis não parecem responder a esta terapêutica. A Tinea corporis, geralmente, cessa em uma ou duas semanas; o prurido cessa em três ou cinco dias. A Tinea pedis melhora em uma ou duas semanas, porém requer três ou quatro semanas, e, às vêzes, mais, para curar. A Tinea capitis melhora em duas ou três semanas, porém requer tratamento mais prolongado. A onicomicose requer três ou quatro

meses para curar, porém as unhas novas normais começam a aparecer em menor tempo.

As culturas das lesões epiteliais freqüentemente se tornam negativas em uma semana. Os exames diretos com KOH podem continuar positivos por uma semana ou mais. As unhas e os cabelos infectados parecem conter fungos viáveis, até que as porções atingidas sejam substituídas por cabelo novo e sadio.

Embora as reações tóxicas pareçam ser mínimas, nas doses terapêuticas para o homem, os dados, em animais, indicam que uma repetida contagem das células sangüíneas periféricas deva ser feita durante o curso de tratamentos prolongados.

Um paciente desenvolveu urticária semelhante a erupção devida a drogas, depois de seis semanas de terapêutica contínua, e, outros, acusaram leves e limitadas queixas de distúrbios gastrointestinais e de dor de cabeça.

A dose diária de 1 gr. parece ser adequada, embora a dose, mínima efetiva e ótima, não tenha sido estabelecida para todos os tipos de infecção.

A duração do tratamento varia, dependendo do tempo necessário para a substituição dos tecidos infectados. Até agora não têm sido conhecidos casos de recaída ou recidiva da infecção.

Resumo dos autores

SÔBRE O COMPORTAMENTO DOS CABELOS DOS INDIVÍDUOS PÚBERES E IMPÚBERES FRENTE A INFECÇÃO "IN VITRO" PRODUZIDA PELOS DERMATOMICETOS (SUL COMPORTAMENTO DEI CAPELLI DI SOGGETTI PUBERI ED IMPUBERI DI FRONTE ALLA INFEZIONE IN VITRO DA DERMATOMICETI). P. PINETTI e A. LOSTIA. *Rass. Med. Sarda*, 61:101(jan.-fev.),1959.

Vem sendo estudado, "in vitro", novo método experimental sôbre o comportamento dos cabelos de indivíduos, púberes e impúberes, frente a quatro espécies dermatofíticas (Trichophyton violaceum, Trichophyton schönleini, T. mentagrophytes e Microsporum canis) e sendo examinados, tanto o desenvolvimento micético macroscópico, como as alterações microscópicas provocadas nas estruturas pilosas.

É documentado o fato de que os cabelos dos adultos são mais fácil e freqüentemente atacados, do que os das crianças, pelos T. violaceum, T. mentagrophytes e M. canis, enquanto que todos são atacados, na mesma proporção, pelo T. schönoleini. O tratamento com éter anula, quase que totalmente, esta diferença de comportamento.

Resumo dos autores

ABCESSO CEREBRAL CROMOBLASTOMICÓTICO NUM BANTU SUL-AFRICANO. COMUNICAÇÃO DE UM CASO (CHROMOBLASTOMYCOTIC BRAIN ABSCESS IN A SOUTH AFRICAN BANTU. REPORT OF A CASE). M. D. E. MANSON. *South African L. Lab. & Clin. Med.*,4:283(dez.)1958.

Só 4 casos foram até agora registrados na literatura nos quais é atribuída a fungos do grupo cromoblastomicótico a infecção do sistema nervoso central, sendo o presente o 5.º relatado.

O paciente não era portador das clássicas lesões cutâneas de cromoblastomicose. O agente causador apresentava carácteres de ser um fungo dematiáceo, assemelhando-se extremamente ao Cladosporium trichoides. O doente veio a falecer em conseqüência da doença e a necrópsia mostrou extensos e — por essa razão mesmo — inoperáveis abcessos do cérebro.

Antar Padilha Gonçalves

Notícias

Doenças venéreas

ATIVIDADES DO INSTITUTO DE DERMATO-VENEREOLOGIA EDUARDO RABELO, ANTIGO SERVIÇO DE DOENÇAS VENÉREAS DA PREFEITURA DO DISTRITO FEDERAL

3.º TRIMESTRE DE 1959

Dispensários:	*julho*	*agôsto*	*setembro*
Casos diagnosticados	595	579	556
Sífilis	96	157	147
Sífilis Primária	32	46	50
Sífilis Secundária	7	25	10
Outras formas	57	86	87
Gonorréia	342	281	275
Cancro venéreo	119	116	101
Linfogranuloma	38	25	30
Granuloma venéreo	—	—	3
Total de comparecimentos de doentes	2.273	2.129	2.269
Exames de 1.º vez	1.409	1.427	1.479
Exame de laboratório realizados nos Dispensários	1.673	1.913	1.897
Injeções aplicadas	1.779	1.779	2.004
Hospital Eduardo Rabelo (C. T. R.)			
Pacientes hospitalizados	49	86	63
Altas	38	70	60
Exames de laboratório realizados no Hospital	—	—	5
Injeções aplicadas	500	704	603
Laboratório Central de Sorologia			
Reações sorológicas	2.789	2.640	3.330

III CONGRESSO IBERO-LATINO-AMERICANO DE DERMATOLOGIA

Acaba de ser distribuído o volume relativo ao III Congresso Ibero-Latino Americano de Dermatologia, realizado no México, de 21 a 27 de outubro de 1956. Raras vêzes se poderá ter realizado obra dêste gênero tão bem confeccionada, completa e com trabalho gráfico tão perfeito quanto esta, pelo que estão de parabens seus realizadores, os nossos muito estimados colegas mexi-

canos, tendo à frente a figura ímpar do operoso e dinâmico Prof. Fernando Latapí, presidente do referido congresso.

As "Memórias" dão-nos conta de tôdas as atividades do Congresso: programas científicos e sociais e as solenidades que o abrilhantaram, bem como as orações pronunciadas nas diversas oportunidades, permitindo, aos que lá estiveram, rememorar os momentos agradáveis que passaram, e, aos ausentes, uma idéia perfeita de tudo o que ocorreu por ocasião do certame.

Mas, sem dúvida, o ponto alto das "Memórias" é a sua parte científica, com os excelentes trabalhos que foram apresentados ao Congresso, acompanhados de ótimas ilustrações. Aí reside uma grande utilidade dêsse volume para os dermatologistas, que, com êle, terão, em suas bibliotecas, estudos magistrais, feitos pelos mais notáveis especialistas ibero-latino-americanos.

A. Padilha Gonçalves

Os ANAIS BRASILEIROS DE DERMATOLOGIA E SIFILOGRAFIA, de propriedade e órgão oficial da Sociedade Brasileira de Dermatologia e Sifilografia, são editados trimestralmente, constituindo, seus quatro números anuais, um volume.

Consta da matéria de sua publicação o Boletim da Sociedade Brasileira de Dermatologia e Sifilografia, contendo o resumo das reuniões realizadas no Rio de Janeiro e nas seções estaduais, da Sociedade.

Sua assinatura anual importa em Cr$ 300,00, para o Brasil, e Cr$ 360,00, para o exterior, incluindo porte. O preço do número avulso é de Cr$ 90,00, na época, e de Cr$ 100,00, quando atrasado.

Tôda a correspondência concernente a publicações ou assinaturas, pagamentos, etc., deverá ser endereçada ao administrador geral, Sr. EDEGARD GOMES, por intermédio da caixa postal 389, Rio de Janeiro (telefones: 32-1347 e 42-6540).

Os trabalhos entregues para publicação passam à propriedade única dos ANAIS BRASILEIROS DE DERMATOLOGIA E SIFILOGRAFIA, que se reservam o direito de julgá-los, aceitando-os ou não, e de sugerir modificações aos seus autores. Os que não forem aceitos serão devolvidos, voltando, conseqüentemente, à propriedade plena dos seus autores. Êsses trabalhos deverão ser dactilografados, em espaço duplo, trazendo no fim a assinatura e o endereço dos autores. As indicações bibliográficas serão anotadas no texto com um número correspondente ao da lista bibliográfica, que virá numerada por ordem de citação e em fôlha à parte, no final do trabalho. Nas indicações bibliográficas deverão ser adotadas as normas do "Quarterly Cummulative Index Medicus", isto é: sobrenome do autor, inicial do nome do autor, título do artigo, nome abreviado do periódico, volume do mesmo, página, mês (ou dia e mês se o periódico fôr semanal) e ano. A citação de livros será feita na seguinte ordem: autor, título, edição, local da publicação, editor, ano, volume e página. Os trabalhos deverão conter, sempre, um resumo da matéria.

As ilustrações que acompanharem os artigos não acarretarão ônus para os autores quando não ultrapassarem número razoável; as excedentes, bem como as que forem coloridas, correrão por conta dos autores, que serão consultados sôbre o assunto. As ilustrações deverão ser numeradas, por ordem, e marcadas no verso com o nome dos autores e o título do trabalho.

É vedada a reprodução, sem o devido consentimento dos ANAIS BRASILEIROS DE DERMATOLOGIA E SIFILOGRAFIA, da matéria nos mesmos publicada.

Os ANAIS BRASILEIROS DE DERMATOLOGIA E SIFILOGRAFIA não serão responsáveis nem solidários com os conceitos ou opiniões emitidos na matéria referida.

A abreviatura bibliográfica adotada para os ANAIS BRASILEIROS DE DERMATOLOGIA E SIFILOGRAFIA é: *An. brasil. de dermat. e sif.*

NO TRATAMENTO PREVENTIVO E CURATIVO
DAS INFECÇÕES CUTÂNEAS

POMADA DE PENICILINA RHODIA

Piodermites — Furunculose — Panarício — Antraz
Foliculite — Sicose — Impetigem — Linfangite
Blefarite — Rachaduras dos seios e mastites
Úlceras varicosas — Eczemas infetados e queimaduras
Infecções genitais externas — Feridas infetadas ou não
Para prevenir a infecção de quaisquer lesões cutâneas expostas a infecções: escoriações, picadas, feridas acidentais ou cirúrgicas.

★

TUBO DE 25 g, CONTENDO
125.000 UNIDADES DE PENICILINA G POTÁSSICA

Rhodia

A marca de confiança

RHODIA

Caixa Postal 8095 – São Paulo, SP

R-20-158

VOL. 34 (1959) — N.° 4 (dezembro)

TRABALHOS ORIGINAIS:

Págs.

A propósito de um caso de micose de Lutz de localização genital e de seu tratamento pela sulfametoxipiridazina — **Enio Candiota de Campos** 65

Terapêutica pelos corticoesteróides nos estados de emergência — **Fausto Gayoso Castelo Branco** 74

BOLETIM DA SOC. BRASIL. DE DERMAT. E SIF.: 75

BIBLIOGRAFIA DERMATOLÓGICA BRASILEIRA: 85

ANÁLISES: 87

NOTÍCIAS: 89

ÍNDICES DO VOL. 34: 91

Outra

Novidade!

absoluta em Cortisonoterapia!

para as desordens dermatológicas

Dermo-Cortison

LOÇÃO

O QUE É: DERMO-CORTISON LOÇÃO é uma suspensão emoliente de Hidrocortisona acetato (Kendall's) composto F a 0.5% em veículo hidrófilo com 0.25% de petroleína líquida.

EFEITOS COLATERAIS: Nenhum!

INDICAÇÕES:

- Dermatites (atópicas, eczematosas e de contato)
- Dermatites das mãos
- Neurodermatites
- Líquen simples crônico
- Eczemas (atópicas, desidróticas estásicas)
- Sicose numular ou disforme
- Eczema infantil
- Prurido ano-genital

SUPRE MAIS...

Dermo-Cortison

(POMADA DÉRMICA)

Q

Hydrocortisona + Neomicina

LABORATÓRIOS QUIMIOFARMA SOC. LTDA.

Estabelecimento Científico Industrial de Produtos Farmacêuticos

Avenida Brigadeiro Luiz Antônio, 1858 — São Paulo — Brasil

Batista de Souza & Cia. Editôres — Rua do Livramento n.º 103 — Rio